

# Revista Cubana de Urología

CASOS CLÍNICOS

Urología General

## Tumor testicular gigante

### *Giant Testicular Tumor*

Isied Rojas Fiel,<sup>1</sup> Frank Javier Hernández Cruz,<sup>2</sup> Yaimara Cuza Herrera<sup>2</sup>

<sup>1</sup> Instituto de Nefrología, "Abelardo Buch López". La Habana, Cuba.

<sup>2</sup> Hospital General Docente "Calixto García". La Habana, Cuba.

#### RESUMEN

**Introducción:** El tumor de testículo es poco frecuente, representa del 1 al 2 % de todas las neoplasias en varones, sin embargo se ha convertido en una enfermedad oncológica importante por varias razones, es la neoplasia maligna más común en hombres jóvenes entre 15 a 35 años y se encuentran entre las neoplasias donde los marcadores bioquímicos juegan un papel importante y finalmente es posible lograr su curación. **Caso clínico:** Se presenta un paciente con el diagnóstico de tumor testicular mixto voluminoso. Al examen físico realizado unido a los resultados de los estudios diagnósticos: ultrasonido testicular, tomografía axial computarizada de tórax y abdomen, y los marcadores tumorales confirmaron el diagnóstico. También es mostrado los tratamientos empleados: la orquiectomía inguinal y la quimioterapia, y por último, el resultado histopatológico por inmunohistoquímica de tumor de senos endodérmicos y teratoma maduro. A pesar de le terapéutica empleada el paciente fallece meses después. **Conclusiones:** Se deben dobligar las acciones, especialmente educativas, para evitar retrasos en el diagnóstico y por tanto el inicio del tratamiento.

**Palabras clave:** Tumor testicular gigante; tumor testicular mixto; orquiectomía.

**Introduction:** Testicular tumor is rare, accounting for 1 to 2% of all neoplasms in men. However, it has become an important oncological disease for several reasons. It is the most common malignancy in young men among 15 to 35 years old; and it is among the neoplasms where the biochemical markers play an important role and it is finally possible to achieve its cure. **Clinical case:** A patient with the diagnosis of voluminous mixed testicular tumor was presented. The physical examination and the results of the diagnostic studies were: testicular ultrasound, ACT of the chest and abdomen, and tumor markers that confirmed the diagnosis. The treatments used are also shown: inguinal orchiectomy and chemotherapy, and finally the histopathological result by immunohistochemistry of endodermal sinus tumor and mature teratoma. Despite the therapeutic used, the patient dies some months later. **Conclusions:** The actions, especially educational ones, must be strengthened to avoid delays in the diagnosis and therefore the beginning of the treatment.

**Key words:** Giant testicular tumor; mixed testicular tumor; orchiectomy.

## INTRODUCCIÓN

El tumor de testículo es poco frecuente y representa del 1 al 2 % de todas las neoplasias en los varones,<sup>1</sup> sin embargo, se ha convertido en una enfermedad oncológica importante por varias razones, es la neoplasia maligna más común en hombres jóvenes entre 15 a 35 años; se encuentran entre el número reducido de neoplasias donde los marcadores bioquímicos juegan un papel importante y finalmente es el modelo de cáncer curable.<sup>2</sup> Se ha observado un aumento en su incidencia en los últimos 40 años.<sup>1</sup> Y dejado a su evolución natural, lleva a la muerte al 85 % de los enfermos en el curso de 2 a 5 años.

En la actualidad la mejoría en los métodos diagnósticos y la efectividad de los tratamientos lo hacen uno de los tumores malignos con menos mortalidad (5 %). El éxito de la terapéutica está basado en realizar un diagnóstico lo más precoz posible del tumor primario y lo más exacto del estadio clínico de la enfermedad, ya que ambos van a ser decisivos en la elección del tratamiento.<sup>3</sup> En Cuba se han

publicado pocos casos con este diagnóstico, lo que sumado a las características encontradas se considera oportuno su publicación.

## CASO CLÍNICO

Paciente masculino, blanco, de 24 años de edad, trabajador agrícola con antecedentes de buena salud anterior, sin antecedentes heredofamiliares de importancia y sin hábitos tóxicos. Acude a consulta por presentar aumento de volumen del testículo derecho de 1 año de evolución, instalado de forma progresiva y gradual, llegando a dificultarle la marcha, asociado en ocasiones a dolor ligero que se alivia de forma espontánea. Niega traumatismos o cirugías previas.

En el examen físico se encuentra en los genitales externos el testículo y epidídimo izquierdos de tamaño y consistencia normal, aumento de volumen del hemiescrotos derecho y en su interior el testículo mide 20 x 12 x 10 cm aproximadamente, firme, no doloroso a la palpación, indurado e irregular hacia el extremo superior, resultando imposible identificar el

epidídimo. El cordón espermático normal y la transluminación del escroto es negativa ([fig. 1](#)).

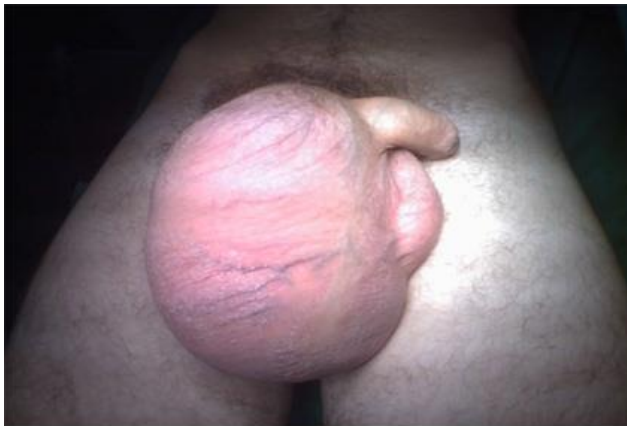

Fig.1. Imagen de inspección de genitales.

En los complementarios realizados la química sanguínea y la biometría hemática se interpretaron como normales. Los marcadores tumorales reportaron alfafoeto proteína (AFP) de 4 980 UI/mL (elevada), la fracción  $\beta$  de gonadotropina coriónica ( $\beta$ -hCG) de 0,2 UI/mL (normal).

En el ultrasonido testicular el lado izquierdo fue normal, pero en la bolsa escrotal derecha estaba ocupada por una gran imagen compleja predominantemente sólida con presencia de áreas vascularizadas. La parte sólida es heterogénea y con calcificaciones hacia el polo superior. No es posible medir el tamaño por el gran volumen, además no se pudo definir el epidídimo ([fig.2](#)).

En el ultrasonido y tomografía axial computarizada (TAC) de abdomen no existe presencia de adenopatías abdominales ni lesión metastásicas en órganos intrabdominales. No adenopatías inguinales.

En el Rx de tórax antero-posterior informan: Opacidad total del hemitórax derecho con

signos radiológicos de derrame pleural, y atelectasia asociada, acentuación de la trama broncopulmonar izquierda, imágenes nodulares de aspecto secundario en segmento lingular superior del lóbulo superior izquierdo, signos de hiperventilación pulmonar ipsilateral.

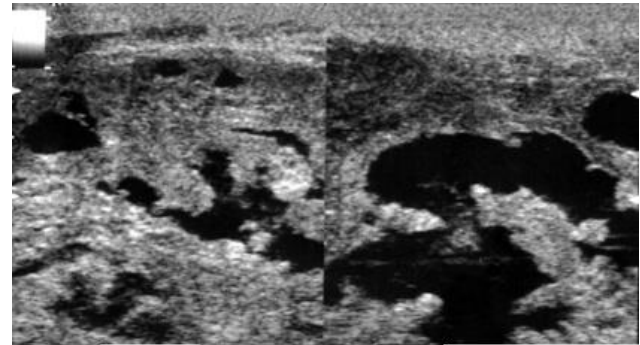


Fig.2. Ultrasonido testicular donde se visualiza gran imagen compleja predominantemente sólida con presencia de áreas vascularizadas.

En el ultrasonido de tórax: Derrame pleural derecho y múltiples imágenes metastásicas adheridas a pleura y al diafragma.

En la TAC de tórax: Múltiples imágenes nodulares de muy baja densidad en ambos campos pulmonares.

Dado el cuadro clínico del paciente se decide realizar los siguientes tratamientos:

- 1.-Toracocentesis derecha con evacuación de 1 500 cc de líquido serohemático procedente del pulmón derecho.
- 2. Orquiectomía Inguinal derecha con ligadura alta del cordón espermático, el cual estaba libre ([Fig. 3](#)). Pieza Quirúrgica extraída en el salón de operaciones.

Después de una corta estadía hospitalaria es egresado a su domicilio. Durante las citas de control se obtiene el reporte histopatológico (por técnicas inmunohistoquímicas): Tumor de

células seminales con patrón mixto (tumor de senos endodérmicos y teratoma maduro).

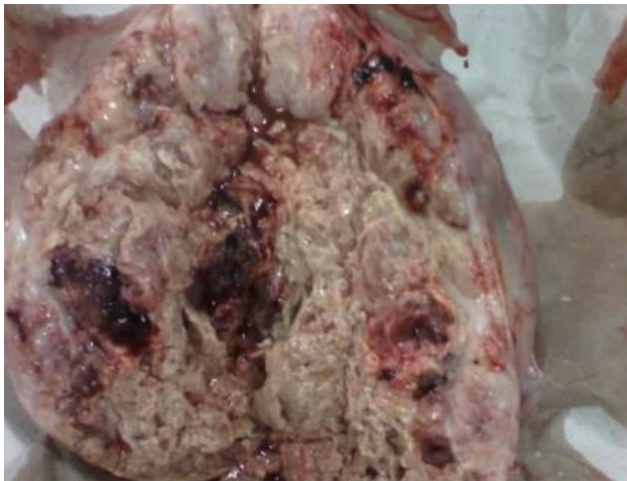

Fig. 3. Imagen de la pieza quirúrgica.

En el estudio anatomopatológico del contenido pulmonar dio como resultado: negativo de células neoplásicas, extendido hemorrágico con células inflamatorias a predominio linfocitario.

3.- Como tratamiento adyuvante se le aplicó quimioterapia triple: Cisplatino: 30 mg, etopósido: 170 mg, bleomicina: 30 U. Administrados en 4 ciclos.

A los 15 días de concluido el tratamiento quimioterápico presentó convulsiones por lo que fue ingresado en Unidad de Cuidados Intermedios del Hospital Universitario General "Calixto García", y en el TAC de cráneo realizado se encontraron imágenes metastásicas cerebrales. Al mejorar su cuadro agudo fue egresado para seguimiento por consulta externa, sin embargo, no acudió más a consulta externa y se supo posteriormente de su fallecimiento en un centro hospitalario cercano a su vivienda.

## DISCUSIÓN Y COMENTARIO

Aunque el cáncer testicular es un diagnóstico raro, su incidencia ha estado aumentando constantemente en Europa desde 1920.<sup>4</sup> Se divide en dos grandes grupos, los originados de las células germinales y los no germinales. En el grupo de los germinales, se hallan al grupo de tumores seminomatosos y no seminomatosos.<sup>5</sup>

Al menos el 90 % de los tumores testiculares pertenecen al grupo de tumores de células germinales (TCG), según la clasificación de 2004 de la Organización Mundial de la Salud (OMS).<sup>6</sup>

Entre los hombres diagnosticados con un tumor testicular de células germinativas invasivo, de 0,5 a 1,0 % presentarán tumores en ambos testículos, y otro 1 a 2 % presentará posteriormente un tumor de células germinativas invasivo en el testículo contralateral.<sup>4-7</sup>

La presentación habitual del tumor testicular es un nódulo o una tumefacción indolora de una gónada. El paciente o su pareja sexual pueden notar esto por accidente. El examen físico del testículo se realiza por análisis bimanual del contenido escrotal, toda área de consistencia firme, dura, o fija, dentro de la túnica albugínea debe considerarse sospechosa y es necesario descartar un posible compromiso del cordón, envolturas escrotales o la piel. No olvidar que debe palpase el abdomen en busca de un compromiso ganglionar o visceral.<sup>8</sup>

La evaluación de rutina de los ganglios linfáticos supraclaviculares revela adenopatías en pacientes con enfermedad avanzada. El examen del tórax puede mostrar la presencia de ginecomastia o compromiso del tracto respiratorio.

La alfafetoproteína (AFP), la gonadotropina coriónica humana (GCh) y la lactatodeshidrogenasa (LDH) son los marcadores tumorales séricos y juegan una función importante en el estadiamiento y control de los tumores de células germinativas.

Es necesario indicar radiografías de tórax anteroposterior y de perfil. Pues proporcionan la evaluación mínima del parénquima pulmonar y las estructuras mediastínicas.

Las tomografías computarizadas de tórax son más sensibles y aumentan la detección de metástasis pulmonares, las de abdomen son el medio más efectivo para detectar compromiso de los ganglios linfáticos retroperitoneales.

La resonancia magnética nuclear (RMN) queda reservada ante la sospecha de participación tumoral de grandes vasos, como la cava o las venas ilíacas.<sup>3</sup>

Cada una de las alternativas terapéuticas principales como la cirugía, la radiación y la quimioterapia tienen una función particular y bien definida en el manejo de los tumores testiculares. Se prefiere la orquiectomía inguinal como método para establecer el control de la enfermedad local. Este procedimiento confiere información sobre el diagnóstico histológico y la estadificación local (categoría P). Controla la neoplasia a nivel local con una efectividad de casi el 100 %; cura al paciente con tumor confinado al testículo y se realiza con una morbilidad mínima y mortalidad prácticamente nula. El tratamiento posterior depende del tipo histológico, determinándose para el caso de los no seminomatosos, la quimioterapia basada con

cisplatino como uno de los procedimientos de elección.<sup>5</sup>

La decisión del tratamiento adicional depende de muchos factores entre ellos: El tipo específico de cáncer, el tratamiento previo, el sitio de recidiva y las consideraciones individuales de cada paciente.

Una proporción de pacientes con respuesta desfavorable, recurrencia o refractarios a la primera línea puede ser curados con un tratamiento de segunda línea con quimioterapia a dosis convencionales o con altas dosis con rescate de células progenitoras hematopoyéticas.

Hasta el momento, no existe un régimen de segunda línea estándar, la mayoría de la información generada se basa en resultados de estudios de fase II. Los esquemas con dosis convencionales de quimioterapia más usados incluyen Cisplatino e ifosfamida en combinación con etoposido, Vinblastina o Paclitaxel.<sup>10</sup>

En general, en los pacientes con tumores de células germinales, la supervivencia se relaciona con el estadio en el momento de la presentación, por lo tanto, con el tamaño del tumor y la efectividad del tratamiento posterior. Los pacientes que presentan enfermedad avanzada (estadio III) suelen tener un pronóstico mucho peor que aquellos con enfermedad confinada al testículo o compromiso exclusivo de los ganglios regionales. En estos pacientes el diagnóstico suele demorarse 1 o 2 meses, lo que parece relacionarse en forma directa con factores del paciente (ignorancia, negación y temor) y por parte del médico (diagnóstico erróneo). Casi la mitad de los pacientes se

presentan con enfermedad metastásica. Se hace necesario informar a los hombres por medio de programas educativos sobre la importancia de realizarse el autoexamen de testículos.

Mediante las técnicas de promoción de salud bien difundidas se propiciará el conocimiento de los tumores testiculares que permita el diagnóstico precoz. Resulta interesante destacar que la negación a ser operados es muy fuerte en los pacientes con tumor testicular y algunos se presentan con masas ocupantes del escroto tan grandes como una toronja.<sup>5</sup>

### CONCLUSIONES

Se presenta un caso de tumor testicular, tumor de senos endodérmicos y teratoma maduro, combinación infrecuente y que acude en un estadio avanzado y a pesar del tratamiento quirúrgico y quimioterápico empleado, tuvo un desenlace fatal debido a las metástasis.

### Conflicto de intereses

Los autores declaran que no hay conflicto de intereses.

### REFERENCIAS BIBLIOGRÁFICAS

1. Zúñiga A, Barrera D, San Francisco I. Tumores testiculares: alternativas a la orquiectomía radical. Rev Chil Urol. 2013;78(1):8-13 [citado 2 jun 2017].

2. Ehrlich Y, Margel D, Lubin MA, Baniel J. Transl Androl Urol. Advances in the treatment of testicular cancer. 2015;4(3):381-90 [citado 12 may 2017]. doi: 10.3978/j.2015.06.02. Disponible en: <http://www.ncbi.nlm.nih.gov/pubmed/26816836>

3. Castiñeiras FJ. Libro del Residente de Urología. En: Álvarez MA. Patología adquirida de la Uretra. Editorial Madrid, Fundación Hospital de Alarcon; 2007. p. 1011-22.

4. Ulytė A, Ulys A, Sužiedėlis KA, Smailytė G. Testicular cancer in two brothers of a quadruplet: a case report and a review of literature. Acta Med Litu. 2017;24(1):12-7. Disponible en: <https://www.ncbi.nlm.nih.gov/pmc/articles/PMC5467958/>

5. Jordan, GH. Schlossberg, SM: Cirugía del pene y de la uretra. En: Walsh PC (ed): Urología de Campbell, vol 4, 9 th ed. Editorial Médica Panamericana; 2007. p. 4253-324.

6. Mikuz G. Update on the pathology of testicular tumors. Anal Quant Cytopathol Hist pathol. 2015;37(1):75-85 [citado 31 may 2016]. Disponible en: <https://www.ncbi.nlm.nih.gov/pubmed/26072638>

7. Schaapveld M, Van den Belt-Dusebout AW, Gietema JA, Wit R, Horenblas S, Wit R, et al. Risk and prognostic significance of metachronous contralateral testicular germ cell tumours. Br J Cancer. 2012;107(9):1637-43.

8. Albers P, Albrecht W, Algaba F, Bokemeyer C, Cohn-Cedermark G, Fizazi K y col. Cáncer de testículo. EurUrol. 2008;53(3):478-513.

9. Ceballos NE, Medina BA, Mejía HI. Carcinoma embrionario puro de testículo. Presentación de un caso y revisión de la literatura. Rev Mex Urol. 2008;68(1):49-53.

10. López L, Gómez H, Neciosup S. Respuesta al tratamiento de segunda línea paclitaxel, ifosfamida y cisplatino (TIP), en pacientes con tumor de células germinales primario de testículo en el INEN entre los años 2006-2010. Rev Invest Oncol. 2014;4(1):3-11.

**Recibido:** 20/12/2017.

**Aprobado:** 25/02/2018.

Isied Rojas Fiel, Instituto de Nefrología,  
"Abelardo Buch López". La Habana, Cuba.

**Correo electrónico:** [isiedrojas@infomed.sld.cu](mailto:isiedrojas@infomed.sld.cu)